

# PENGOLAHAN CITRA RADIOGRAF PERIAPIKAL PADA DETEKSI PENYAKIT ABSSES DENGAN METODE LINEAR DISCRIMINANT ANALYSIS BERBASIS ANDROID

## *Image Processing Of Periapical Radiograph On Abscess Disease Detection Using Linear Discriminant Analysis Method Based On Android*

Rani Fauzana<sup>1</sup>, Dr. Ir. Bambang Hidayat DEA<sup>2</sup>, Prof. Dr. H. Suhardjo, drg., MS., Sp.RKG(K)<sup>3</sup>

Prodi S1 Teknik Telekomunikasi, Fakultas Teknik Elektro, Universitas Telkom

<sup>1</sup>[rani.fauzana@gmail.com](mailto:rani.fauzana@gmail.com), <sup>2</sup>[bhidayat@telkomuniversity.co.id](mailto:bhidayat@telkomuniversity.co.id)

### Abstrak

Abses adalah pengumpulan nanah secara local dalam suatu kavitas yang terjadi karena hancurnya suatu jaringan oleh kuman kuman piogenik. Pada umumnya abses tersebut disebabkan oleh infeksi pada jaringan sekitar. Saat ini deteksi penyakit abses dilakukan dengan bantuan dari teknologi radiograf periapikal. Namun, hasil ini memiliki sifat tidak pasti karena dokter melakukan diagnosis penyakit dengan melihat hasil radiograf secara kasat mata. Sehingga diagnosis yang tidak tepat dapat menyebabkan rencana perawatan dan pengobatan yang tidak tepat pula. Oleh sebab itu, dibutuhkan suatu alat yang dapat membantu meningkatkan akurasi diagnose penyakit.

Berdasarkan permasalahan tersebut, Tugas akhir ini menghasilkan sebuah aplikasi berbasis android yang dapat mendeteksi penyakit abses pada gigi menggunakan metode Linear Discriminant Analysis sebagai ekstraksi ciri dan proses klasifikasi dengan menggunakan k-NN (k- Nearest Neighbour). Hasil dari penelitian ini diperoleh tingkat akurasi mencapai 90% dengan klasifikasi dibagi menjadi 2 jenis yaitu citra gigi non abses dan peripikal abses dengan menggunakan hasil periapikal radiograf sebagai citra uji dan citra latih.

**Kata Kunci :** Abses, radiograf periapikal, Linear Discriminant Analysis(LDA), K- Nearest Neighbor

### *Abstract*

*An abscess is a pus collection locally in a cavity that occurs because of the disintegration of a tissue by pyogenic germs. In general, the abscess caused by an infection of the tissues around. This time disease detection is done with the help of technology periapical radiographs. However, these results have uncertain nature for doctors to diagnose diseases by looking at the results in plain radiographs. So that incorrect diagnosis can lead to treatment planning and treatment are not appropriate. Therefore, we need a tool that can help improve the accuracy of diagnosis.*

*Based on these problems, this final project resulted in an android-based application that can detect diseases of the teeth abscess using Linear Discriminant Analysis as feature extraction and classification process by using k-NN (k-Nearest Neighbor).*

*The results of this study obtained an accuracy of 90% with the classification is divided into two types: non abscess and peripikal image abscess tooth using a periapical radiograph results as the test images and imagery training.*

**Keywords:** Abscess, Periapical Radiograph, Linear Discriminant Analysis(LDA), K- Nearest Neighbor

### 1. Pendahuluan

Gigi merupakan bagian tubuh yang terdapat didalam mulut. Gigi manusia secara garis besar terdiri dari beberapa lapisan yaitu email, dentin, pulpa dan semen. Gigi yang mengalami cedera dapat mengganggu aktivitas tubuh lainnya oleh karena itu kesehatan gigi merupakan hal yang diinginkan oleh setiap orang. [1]Manusia biasanya berdampingan secara mutualistik dengan mikrobiota rongga mulut. Ada banyak manusia yang mengalami infeksi, seperti infeksi akut yang menyebabkan abses pada gigi. Abses adalah pengumpulan nanah secara lokal dalam suatu kavitas yang terjadi karena hancurnya suatu jaringan oleh kuman kuman piogenik. Pada umumnya abses tersebut disebabkan oleh infeksi pada jaringan sekitar.[2]

Saat ini kemajuan teknologi telah banyak membantu dalam deteksi berbagai penyakit khususnya pada gigi dan mulut, salah satunya adalah penggunaan alat periapikal radiograf. radiograf adalah gambar dari gigi, tulang, dan jaringan lunak di sekitarnya yang membantu untuk menemukan masalah dengan gigi, mulut, dan

rahang. Namun, hasil ini memiliki sifat tidak pasti karena dokter melakukan diagnosa penyakit dengan melihat hasil radiograf secara kasat mata sehingga diagnosis yang tidak tepat dapat menyebabkan rencana perawatan dan pengobatan yang tidak tepat pula. Oleh sebab itu, dibutuhkan suatu alat yang merupakan proses pengolahan citra digital. Sehingga dapat membantu meningkatkan akurasi deteksi penyakit yang dapat membantu para dokter gigi untuk mendapat diagnosa yang akurat.

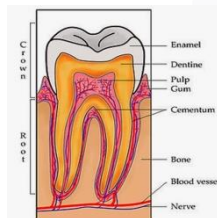
Dengan pengolahan citra digital telah bisa membantu dalam menjawab tantangan dokter gigi dimana hasil diagnosis yang diperoleh lebih objektif. Pada Penelitian tugas akhir penulis menggunakan metode Linear Discriminant Analysis dan K- Nearest Neighbor (K-NN) Berbasis Android dimana metode Linear Discriminant Analysis digunakan untuk mengekstraksi ciri yang mengandung informasi penting dari gigi sedangkan Metode K- Nearest Neighbor (K-NN) ini digunakan untuk mengklasifikasikan karakter dari ciri-ciri yang didapatkan dari proses ekstraksi ciri untuk kemudian dikenali. LDA merupakan metode class-specific linear yang dapat melakukan transformasi pereduksian dimensi dimana elemen-elemen yang merupakan anggota sebuah kelas dikelompokkan bersama di dalam ruang dimensi. Selain itu LDA juga berfungsi untuk memaksimalkan diskriminasi antar kelas dan meminimalkan persebaran dalam kelas.[3]

Penelitian tugas akhir merupakan pengembangan dari penelitian yang telah dilakukan sebelumnya. Perancangan aplikasi, metode dan jenis penyakit yang berbeda dari penelitian sebelumnya dalam proses pengenalan ciri mempermudah pendeteksian perapikal abses disemua kalangan dokter di berbagai daerah pelosok yang sulit mendapatkan alat radiologi dengan harga yang cukup mahal.

## 2. Dasar Teori

### 2.1 Teori Umum Gigi

Gigi merupakan salah satu organ yang terdapat pada rongga mulut. Gigi berfungsi sebagai alat bantu proses pencernaan dalam hal mengunyah, membantu proses pengucapan, dan membantu dalam hal penampilan kita.[4] Untuk itu kesehatan gigi perlu dijaga dengan baik dengan cara memeriksakannya secara rutin. Struktur gigi pada manusia terbagi dalam dua bagian yaitu bagian mahkota gigi (*korona*) dan bagian akar gigi (*radiks*). Bagian mahkota dan akar gigi tersebut dipisahkan oleh leher gigi (*kolum*) yang merupakan bagian gigi yang terlindungi di dalam gusi dan batas antara mahkota dan akar gigi. Dapat dilihat pada gambar 2.1 bagian mahkota merupakan bagian gigi yang terlihat dalam mulut, sedangkan pada bagian akar merupakan bagian yang tertanam di dalam tulang rahang.[5]



Gambar 2.1 : Struktur Gigi[5]

Berdasarkan gambar 2.1 bagian dari struktur gigi dapat dijelaskan sebagai berikut:

1. Enamel adalah lapisan terluar gigi yang menutupi seluruh mahkota gigi dan merupakan bagian yang paling keras dan banyak mengandung kalsium. Jaringan email adalah struktur kristalin yang tersusun oleh jaringan anorganik 96%, material organik 1% dan sisanya adalah air.
2. Dentin merupakan bagian yang berada dibawah enamel dan berwarna kekuningan.
3. Pulpa merupakan jaringan lunak yang terletak di bawah dentin. Pulpa terdiri dari jaringan ikat, pembuluh limfe, saraf, dan pembuluh darah[7]
4. Sementum adalah bagian dari akar gigi yang menahan gigi agar tetap melekat pada gusi. Seperti halnya pada bagian email yang melapisi dentin, semen juga melapisi dentin namun untuk dentin pada bagian akar gigi.[6]

### 2.2 Abses Periapikal

Abses adalah suatu kumpulan nanah yang terbatas pada tulang alveolar pada apeks akar gigi setelah kematian pulpa, dengan perluasan infeksi kedalam jaringan periradikular melalui foramen apical. [7] abses periapikal merupakan penyakit gigi lanjutan dari gigi yang mengalami pulpitis periapikal ditandai dengan pengumpulan nanah yang sudah menyebar dari sebuah gigi ke jaringan di sekitarnya. Nanah tersebut terbentuk dari sel darah putih yang telah mati karena melakukan serangan terhadap infeksi. Nanah dapat dialirkan ke gusi sehingga menyebabkan pembengkakan gusi di dekat akar gigi. [8][9]

Abses periapikal juga dikenal sebagai abses akar yaitu kumpulan nanah yang dihasilkan dari infeksi bakteri. Infeksi dimulai didalam pulpa gigi dan menjadi lebih parah dan akhirnya menyebabkan pembentukan nanah yang berpotensi menyebar ke jaringan terdekat seperti gusi atau tulang gigi. Karakteristik abses periapikal biasanya ditandai dengan rasa sakit yang intensif dan rasanya seperti digerogeti, ditembak tajam, atau berdenyut.

### 2.3 Periapikal radiograf[11]

Radiografi dapat memberikan informasi diagnosa dan dapat digunakan saat merencanakan suatu perawatan gigi. Bila dibuat dengan akurat dan aman, radiografi dapat membantu dokter gigi untuk memeriksa struktur pendukung dari kepala dan leher tanpa ada resiko kesehatan yang berarti terhadap pasien. Struktur ini tidak terlihat pada pemeriksaan klinis dan diagnosa lengkap juga tidak dapat ditegakkan tanpa disertai pemeriksaan radiografi.

Persyaratan penting untuk menginterpretasikan radiografi gigi adalah kondisi pandangan yang optimum, memahami sifat dan keterbatasan radiografi hitam, putih dan abu-abu, pengetahuan tentang teknik radiografi apa yang digunakan dalam kedokteran gigi, penilaian kualitas film, dan pengetahuan tentang berbagai gambaran radiografi dari struktur normal anatomi serta kondisi patologis.

Digitalisasi radiograf dilakukan dengan menggunakan X-Ray film reader yang terkoneksi dengan komputer. Alat ini memiliki kamera CCD dan lampu LED berwarna putih untuk menangkap gambar dan ditransmisikan ke komputer melalui kabel. Hasil gambar ditampilkan secara langsung di layar komputer dengan bantuan software. Berbagai macam pemeriksaan dapat dilakukan oleh seorang dokter gigi untuk menegakkan diagnosis suatu penyakit, salah satunya adalah melakukan pemeriksaan dengan menggunakan pemeriksaan radiografi.[11]

### 2.4 Prinsip Dasar Citra Digital [12]

Citra digital dapat dinyatakan sebagai sebuah fungsi dua dimensi  $f(x,y)$ , dengan  $x$  maupun  $y$  adalah posisi koordinat sedangkan  $f$  merupakan amplitudo pada posisi  $(x,y)$  yang sering dikenal sebagai intensitas atau gray scale. Misalkan  $f$  merupakan sebuah citra digital 2 dimensi berukuran  $N \times M$ . Maka representasi  $f$  dalam sebuah matriks dapat dilihat pada persamaan 2.1 di bawah ini, di mana  $f(0,0)$  berada pada sudut kiri atas dari matriks tersebut, sedangkan  $f(n-1,m-1)$  berada pada sudut kanan bawah.

$$f(x, y) = \begin{bmatrix} f(0,0) & f(0,1) & \dots & f(0, M-1) \\ f(1,0) & f(1,1) & \dots & f(1, M-1) \\ \vdots & \vdots & \ddots & \vdots \\ f(N-1,0) & f(N-1,1) & \dots & f(N-1, M-1) \end{bmatrix}$$

Citra digital (digital image) adalah citra yang ditangkap oleh sebuah kamera atau scanner dan telah dikuantisasi dalam bentuk nilai diskrit. Sedangkan foto hasil cetak dari printer tidak dapat disebut sebagai citra digital, namun foto yang tersimpan pada file gambar (bmp, jpg, png atau format lainnya) pada komputer dapat disebut sebagai citra digital. Jadi citra digital tersusun dari sejumlah nilai tingkat keabuan yang sering disebut piksel (pixel) pada posisi tertentu. Untuk melakukan pemrosesan citra digital, maka citra analog harus dikonversi terlebih dahulu ke dalam bentuk digital. Proses scanning menggunakan scanner merupakan salah satu proses konversi dari suatu citra analog ke citra digital. Suatu citra digital dapat dinyatakan sebagai matriks dengan tinggi citra =  $n$  dan lebar citra =  $m$ .

### 2.5 Linear Discriminant Analysis (LDA)[14]

LDA adalah salah satu metode digunakan pada statistik, pengenalan pola untuk menemukan kombinasi linier dari fitur yang menjadi ciri atau memisahkan lebih dari sama dengan dua kelas objek. Kombinasi yang dihasilkan dapat digunakan sebagai pengklasifikasi linear. Tujuan LDA adalah untuk mengklasifikasikan objek ke salah satu dari dua atau lebih kelompok berdasarkan berbagai fitur yang menggambarkan kelas atau kelompok. Secara umum, menetapkan objek untuk salah satu dari sejumlah kelompok yang telah ditentukan berdasarkan pengamatan yang dilakukan pada objek. Matrix kovarian dalam kelas  $S_w$ , dan matrix kovarian antar kelas  $S_b$  didefinisikan masing-masing sebagai berikut:

$$S_w = \sum_{i=1}^c \sum_{x_k \in X_i} (x_k - \mu_i)(x_k - \mu_i)^T$$

$$S_b = \sum_{i=1}^c N_i (\mu_i - \mu)(\mu_i - \mu)^T$$

Dimana,

$x_k$  = image ke- $k$

$N_i$  = adalah jumlah sampel pada kelas  $X_i$

$c$  = jumlah kelas

$\mu$  = image rata-rata dari kelas

$\mu_i$  = image rata-rata pada kelas- $i$

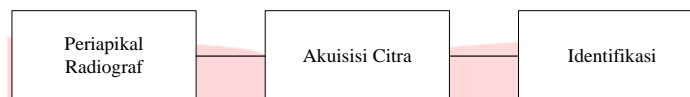
## 2.6 K-NN(K-NEAREST NEIGHBOR [15])

Algoritma k-Nearest Neighbor (k-NN) adalah metode yang digunakan untuk mengklasifikasikan suatu data. Pada data latih biasanya diambil lebih dari satu tetangga terdekat dengan data uji kemudian akan digunakan algoritma ini untuk ditentukan kelasnya. k-NN disebut juga teknik lazy learning yang proses klasifikasinya langsung berdasarkan pada data-data latih. Teknik lazy learning juga disebut dengan klasifikasi berdasarkan contoh atau klasifikasi berdasarkan kasus.

## 3. Pembahasan dan Hasil

### 3.1 Perancangan dan Implementasi

Pada bab perancangan dan implementasi sistem terdapat langkah – langkah yang harus dikerjakan dalam perancangan mobile application untuk deteksi penyakit abses. Secara garis besar, proses perancangan sistem ini terdapat pada gambar 3.1 sebagai berikut :

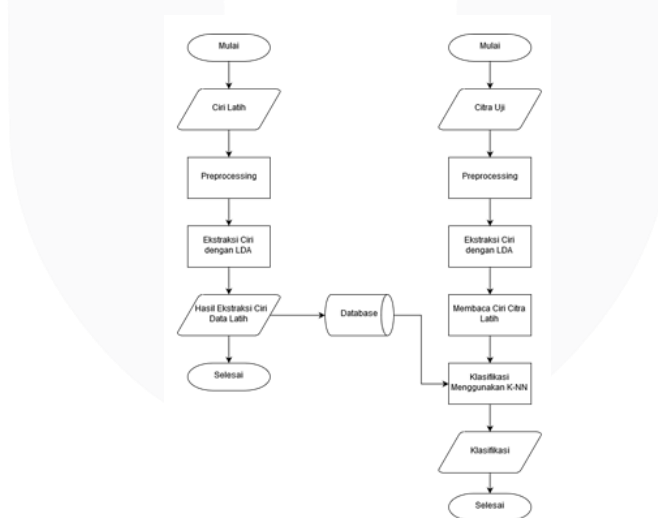


Gambar 3.1 : Diagram Blok Model Sistem

Secara singkat proses dengan diawali dengan mempersiapkan data radiograf periapikal yang merupakan hasil foto x-ray. Selanjutnya data radiograf periapikal tersebut diakuisisi, dilanjutkan dengan identifikasi untuk meningkatkan kualitas citra digital radiograf periapikal. Akuisisi citra merupakan tahap awal untuk mendapatkan citra digital. Proses akuisisi citra adalah proses perekaman citra yang dilakukan secara offline menggunakan scanner atau camera digital. Selanjutnya, hasil proses perekaman citra tersebut dijadikan sebagai data uji latih pada sistem untuk melakukan pendekatan identifikasi penyakit gigi abses.

### 3.2 Tahap Identifikasi

Tahap identifikasi terbagi atas dua tahap, yaitu tahap pelatihan dan tahap pengujian. Pada tahap latih dilakukan proses latih terhadap data gigi dengan menggunakan proses ekstraksi ciri kemudian didapatkan nilai-nilai piksel tertentu yang menjadi ciri khas suatu citra dan nilai-nilai piksel tersebut dijadikan database latih, hasil database nilai-nilai piksel dari citra latih tersebut dicocokkan dengan citra uji untuk mendeteksi penyakit gigi abses dan gigi normal. Tahapan proses identifikasi dan citra uji dapat digambarkan sebagai berikut:



Gambar 3.2 : Diagram Alir Sistem Deteksi Secara Umum

Proses dimulai dari proses pre-processing terhadap data latih kemudian dilakukan ekstraksi ciri menggunakan metode LDA, selanjutnya hasil ekstraksi disimpan dalam database sebagai input pengenalan klasifikasi dan perbandingan terhadap ciri citra uji yang diperoleh pada ekstraksi ciri tahap pengujian. Hasil pengenalan ciri citra uji diklasifikasi menggunakan K-NN sebagai citra gigi normal dengan kata lain gigi sehat atau citra gigi abses periapikal yang menjadi proses akhir dari sistem deteksi.

#### 3.2.1 Pre-Processing

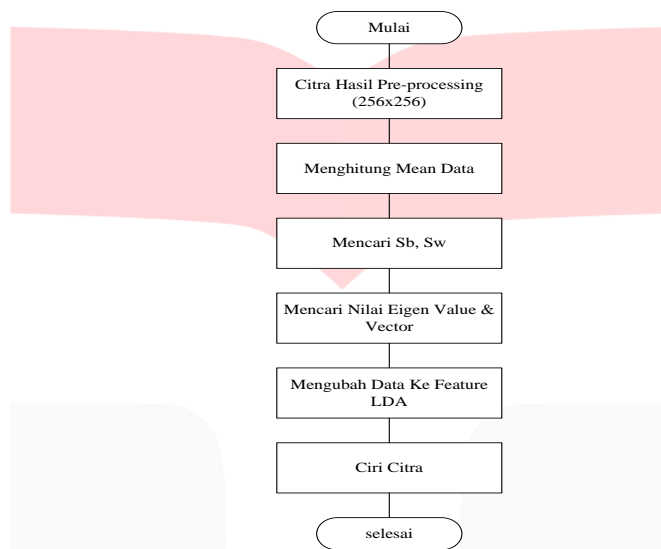
*Preprocessing* merupakan tahap selanjutnya untuk mempersiapkan citra yang masih kasar sehingga dapat diolah lebih lanjut. Tujuan dari *pre-processing* untuk meningkatkan kualitas dari citra masukan yang diperoleh. Berikut adalah diagram alir untuk tahapan *pre-processing* pada citra.

### 3.2.2 Ekstraksi Ciri

Ekstraksi ciri merupakan suatu proses mendapatkan karakteristik/ciri spesifik dari sebuah citra. Ekstraksi ciri adalah proses yang sangat penting dalam mempengaruhi proses selanjutnya yaitu klasifikasi citra. Selain itu proses ini juga penting dalam mendeteksi citra gigi normal atau abses periapical, dari proses ekstraksi ciri diperoleh informasi dari citra gigi yang dapat membedakan kedua kondisi tersebut.

Proses ekstraksi yang digunakan adalah metode LDA. LDA melakukan analisis secara linear yang memiliki representasi sendiri-sendiri (vektor-vektor basis) dari ruang vektor citra gigi berdimensi tinggi, tergantung dari sudut pandang statistiknya. Dengan memproyeksikan vektor citra gigi ke vektor basisnya didapatkan representasi feature dari setiap citra gigi. Pengukuran kemiripan kemudian dilakukan antara representasi citra gigi dengan citra uji. Representasi di dalam metode ini dianggap sebagai sebuah transformasi linear dari vektor citra asal ke dalam sebuah ruang proyeksi (vektor-vektor basis).

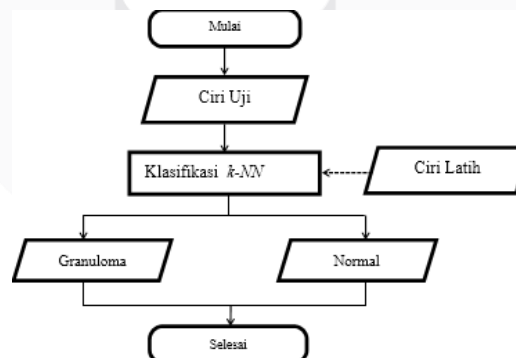
Pada tugas akhir ini ekstraksi ciri dilakukan pada citra latih periapikal gigi abses dan gigi normal yang sudah dilakukan verifikasi. Dari kedua jenis gigi tersebut dilakukan proses-proses ekstraksi ciri untuk mendapatkan ciri yang khas berupa angka-angka dari piksel. Angka-angka tersebut digunakan sebagai database citra latih yang digunakan untuk dicocokkan dengan data uji. Berikut langkah-langkah yang dilakukan pada proses ekstraksi ciri menggunakan LDA.



Gambar 3.3 : Diagram Alir Ekstraksi Ciri

### 3.2.3 Klasifikasi

Tahap klasifikasi ini adalah proses klasifikasi citra uji berdasarkan ciri citra latih yang sudah ada pada database program. Klasifikasi menggunakan K-NN (*K-nearest neighbour*), yaitu metode untuk mengklasifikasi obyek berdasarkan contoh latih terdekat pada domain spasial. Untuk klasifikasi menggunakan K-NN, tahap-tahapnya dapat dilihat dari diagram alir di bawah ini:



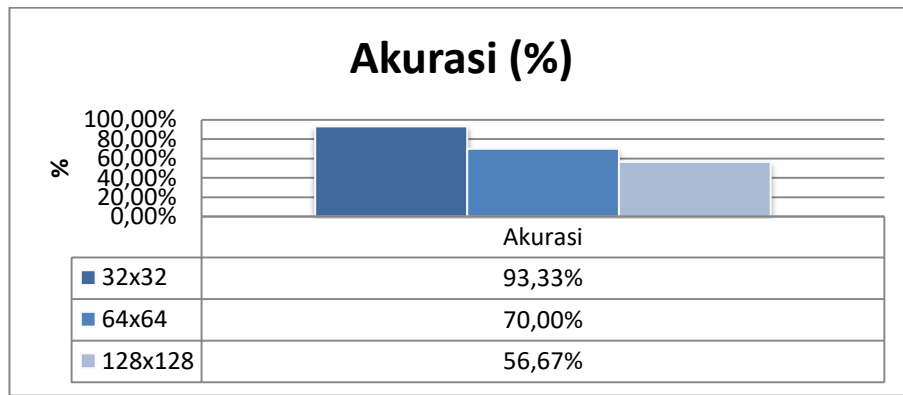
Gambar 3.4 : Diagram Alir Sistem Klasifikasi

## 3.3 Pengujian dan Analisis

Pada penelitian ini dilakukan pengujian terhadap sistem untuk mengetahui performansi dari sistem yang telah dirancang, maka Pengujian dilakukan dengan melihat tingkat keberhasilan sistem yang dilihat dari analisis pengukuran terhadap beberapa parameter yang telah ditentukan. Adapun parameter yang digunakan dalam penelitian ini untuk melihat performansi dari sistem ialah

### 3.3.1 Pengujian Terhadap Ukuran Piksel

Berikut ini adalah data hasil pengujian parameter ukuran piksel. Dimana ukuran piksel yang digunakan pada pengujian berukuran  $32 \times 32$  pixel,  $64 \times 64$  pixel, dan  $128 \times 128$  pixel.

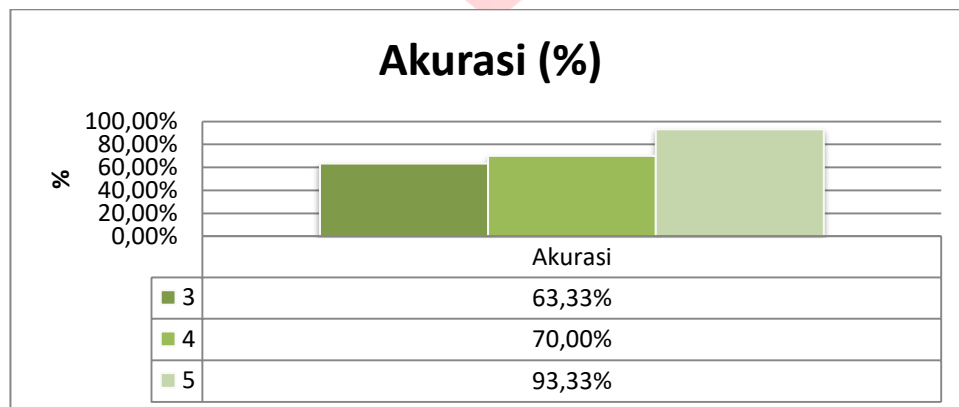


Gambar 3.5 Grafik Pengujian Terhadap ukuran piksel

Pada grafik 3.5 Berdasarkan hasil pengujian ukuran piksel terlihat bahwa ukuran 32x32 *pixel* menunjukkan performansi terbaik diantara ukuran pixel lainnya dengan tingkat akurasi tertinggi sebesar 93,33%. Sedangkan ketika menggunakan ukuran gambar 128x128*pixel* dan 64x64 *pixel* didapatkan hasil akurasi 56,67%. dan 70% dari hasil pengujian tersebut ukuran 128x128 dan 64x64 *pixel* mendapat akurasi yang kecil. Hal ini disebabkan karena pada saat citra yang diujikan di-resize dengan ukuran besar maka citra menjadi kurang jelas karena mengalami perbesaran.

### 3.3.2 Pengujian Terhadap Jumlah Data Latih

Pengujian skenario kedua merupakan pengujian terhadap pengaruh jumlah citra dengan menggunakan ukuran gambar 32x32px. Pada pengujian ini akan dilihat bagaimana pengaruh nilai akurasi dan waktu komputasi terhadap banyaknya citra latih yang digunakan.

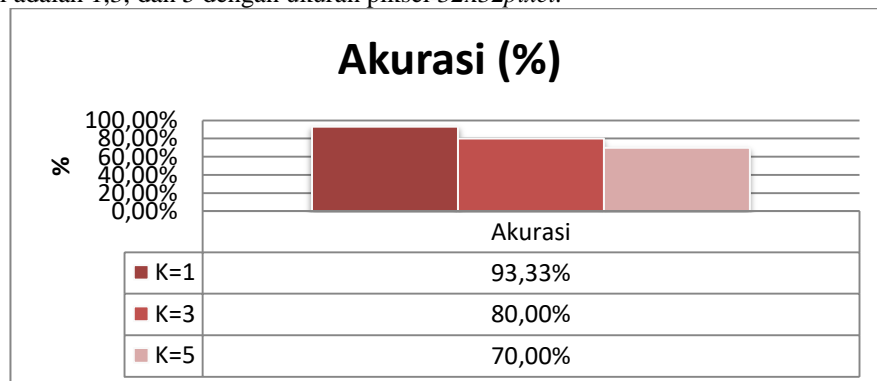


Gambar 3.6 Grafik Pengujian Terhadap Jumlah Data Latih

Berdasarkan tabel 3.6 terdapat perbandingan nilai akurasi antara banyaknya citra latih. Percobaan menggunakan jumlah citra latih sama dengan lima yang memiliki nilai akurasi yang maksimal dan waktu dengan waktu komputasi yang singkat. Jumlah citra latih sama dengan lima hasil akurasi yang diperoleh 93,33%. Pada jumlah citra latih sama dengan empat hasil akurasi yang diperoleh 76,667%. Pada jumlah citra latih sama dengan tiga hasil akurasi yang diperoleh 63,33%. Oleh karena itu semakin banyak citra latih yang digunakan dalam proses pengujian maka semakin tinggi pula tingkat akurasi yang didapatkan.

### 3.3.3 Pengujian Pengaruh Nilai K pada Klasifikasi K-NN

Berikut ini adalah data hasil pengujian parameter K pada klasifikasi K-NN. Dimana nilai K yang digunakan pada pengujian ini adalah 1,3, dan 5 dengan ukuran piksel 32x32*pixel*.



Gambar 3.7 Grafik Pengujian Pengaruh Nilai K pada Klasifikasi K-NN

Dalam gambar 3.7 nilai akurasi mencapai nilai maksimal ketika proses klasifikasi dilakukan dengan nilai k=1, nilai k yang terbaik untuk sistem ini tergantung pada data dan secara umumnya, nilai k yang tinggi akan mengurangi



efek noise pada klasifikasi, tetapi membuat batasan antara setiap klasifikasi menjadi lebih kabur. pada aturan kNN maka jenis k-NN klasifikasi untuk sistem ini adalah Euclidean Distance. Nilai  $k=1$  yang berarti sistem mencapai akurasi tertinggi ketika dipilih satu nilai terdekat dari citra uji ke dalam database citra latih.

#### 4. Kesimpulan

Dari hasil pengujian dan analisis yang telah dilakukan pada perancangan sistem deteksi periapikal, maka dapat diambil beberapa kesimpulan sebagai berikut:

1. Perancangan sistem aplikasi untuk mendeteksi periapikal radiograf dengan menggunakan metode ekstraksi ciri LDA dan k-NN Euclidean Distance mampu mendeteksi citra periapikal yang terdiagnosa penyakit gigi abses dan gigi non abses.
2. Ukuran citra masukan mempengaruhi akurasi dari sistem, semakin besar ukuran citra maka tingkat akurasi dari sistem akan semakin menurun. Begitu juga dengan waktu komputasi, semakin besar ukuran citra maka waktu komputasi yang dibutuhkan akan lebih lama.
3. Ukuran citra terbaik yang digunakan adalah  $32 \times 32$  *pixel* dengan citra layer gray dan  $k=1$  yang mencapai tingkat akurasi sebesar 93,333% menggunakan ekstraksi ciri LDA dengan waktu komputasi 0.05s.
4. Berdasarkan hasil pengujian MOS (Mean Opinion Score), sistem aplikasi deteksi abses dapat dikatakan membantu, sangat mudah digunakan dan cukup menarik bagi pengguna.



## 5. Saran

Aplikasi ini sangat memungkinkan untuk dikembangkan sehingga sistem aplikasi dapat bekerja lebih baik lagi. Oleh karena itu, adapun saran untuk pengembangan selanjutnya antara lain:

1. Diharapkan data yang digunakan untuk penelitian lebih banyak dan dengan kualitas yang baik.
2. Diharapkan sistem dapat digunakan secara real time.
3. Diharapkan pada penelitian selanjutnya, ada pengembangan ke platform lain seperti i-phone, windows yang terintegrasi dengan database.
4. Merancang standarisasi *cropping* objek yang akan di deteksi.
5. Menambahkan verifikasi ciri citra, sehingga gambar selain gigi dapat terdeteksi sebagai kelas bukan gigi.

## Daftar Pustaka :

- [1] Natsir A.R, "Prevalensi infeksi oromaksilofasial yang disebabkan oleh infeksi odontogenik di Rs. Ibnu sina dan Rs. Sayang rakyat pada tahun 2011-2015.," p. 1, 2015.
- [2] "Gigi salah satu dari isi rongga mulut," [Online]. Available: <http://www.scribd.com/doc/28889089/GIGI-SEHAT>. [Diakses 2 10 2016].
- [3] Jieping Ye, Ravi Janardan and Qi Li, Two-Dimensional Linear Discriminant Analysis
- [4] Bagas, "dasar pengenalan gigi (part 2)," [Online]. Available: <https://gigikusehatistimewawordpress.com/2014/10/12/dasar-pengenalan-gigi-part2/>. [Diakses 5 10 2016].
- [5] Dandey B.D. v, thesis, p.3, finding 3D teeth positions by using 2D uncalibrated dental x-ray images, 2010.
- [6] Grossman, Edodontics Practice Eventh Edition, Jakarta: S.Sutatmi Penerbit buku kedokteran EGC, 1995.
- [7] Sitanggang, R.H.I. 2002. Abses Periapikal Sebagai Salah Satu Penyebab Terjadinya Osteomyelitis Supuratif Akut. Skripsi Fakultas Kedokteran Gigi. Universitas Sumatera Utara.
- [8] Umami, Nopriza. 2012. Simulasi dan Analisis Deteksi Periapikal Melalui Citra Radiograf Periapikal Menggunakan Transformasi DCT (Discrete Cosine Transform) dan Metode K-NN (K-Nearest Neighbor). Tugas Akhir Jurusan Teknik Telekomunikasi Institut Teknologi Telkom: Tidak diterbitkan.
- [9] Monika Werdiningsih, "Periapikal Abses". Universitas Airlangga. Available online at : <https://unair.academia.edu/MWerdiningsih>, terakhir diakses 19 Desember 2016.
- [10] Suhardjo Sitam, d . (2013). Radiografi Periapikal. EGC.Margono, G. 2002. Radiografi Periapikal Untuk Mendukung Perawatan Dalam Kedokteran Gigi. Jurnal PDGI Edisi Khusus Tahun ke-52. Jakarta: Fakultas Kedokteran Gigi Usakti.
- [11] Hery Mauridhi P.d.A.M, Konsep Pengolahan Citra Digital dan Ekstraksi Fitur, Yogyakarta: Graha Ilmu, 2010.
- [12] Kompyang G.A.A, "Code To Face Recognition Dengan Metode Reed Solomon dan PCA Untuk Sistem Keamanan Ganda Perpustakaan," pp. 15-17, 2013.
- [13] Darma Putra, Pengolahan Citra Digital, Yogyakarta: Andi, 2010.
- [14] Lestari, F.A. (2014). Deteksi Kista Periapikal Melalui Citra Radiograf Periapikal Menggunakan Metode Discrete Wavelet Transform, principal Component Analysis, dan Linear Discriminant Analysis. Bandung : Universitas Telkom.
- [15] Annisa, A. (2014). Simulasi dan Analisa Deteksi Abses Periapikal Melalui Radiograf Periapikal Menggunakan Transformasi DWT (Descrete Wavelet Transform) Dan Metode PCA (Principal Component Analysis). Bandung : Universitas Telkom.